

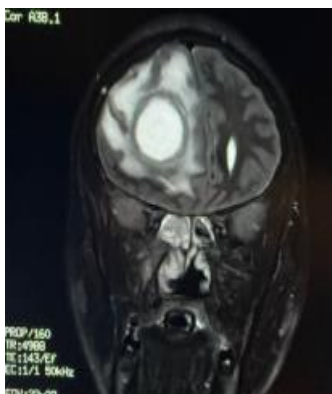
**RELATO DE CASO EM ATIVIDADE DE INTERNATO MÉDICO: ABSCESSO
CEREBRAL POR COMPLICAÇÃO DE SINUSITE.**

Autores: Solange de Moraes Montanha¹, Tássia Moraes de Assis Damasceno¹, Ageo Mario Cândido da Silva¹, Adriana Gibo Podanosque¹, Jose Mario Podanosque¹, Larissa Damiani², Alexandre Ribeiro de Lara², Laís Silva Rios Saad², Ticianna Marcondes Alves Franco², Lorraine Silva Coelho das Neves²

Palavras-chave: Abscesso cerebral, Sinusite, Complicações da sinusite

Introdução: As atividades de internato do Curso de Medicina do Univag Centro Universitário numa unidade de urgência possibilitam o desenvolvimento de habilidades fundamentais para interpretar e produzir conhecimento. Neste relato temos um caso raro de abscesso cerebral por complicação de sinusite.

Descrição: K.B.S.L, masculino deu entrada em box de sala vermelha no Hospital e Pronto Socorro Municipal de Várzea Grande-MT, com história de cefaleia, febre, convulsionando e após estabilização submetido a imagem do crânio (anexa). Destaca-se lesão heterogênea intra-axial frontal à direita, medindo cerca de 63 x 38 x 38 mm, com a periferia exibindo restrição à difusão da água área com restrição central em região posterior, além de área de padrão de sinal semelhante ao líquido no componente central anterior. Ao redor dessa lesão observa-se área infiltrativa de hipersinal difuso na substância branca profunda e subcortical. Nota-se apagamento dos sulcos corticais em correspondência a lesão descrita acima, além de redução das dimensões do corno anterior e corpo do ventrículo lateral direito, além de efeito compressivo sobre o ventrículo lateral esquerdo. A linha média está desviada para esquerda em até 14 mm. Redução das dimensões das cisternas perimesencefálicas. Sinusopatia difusa. O paciente foi submetido à antibioticoterapia, abordagem cirúrgica de emergência com craniectomia descompressiva fronto-temporo-parieto-occipital à direita, corticectomia frontal direita e drenagem de abscesso cerebral.



Ressonância magnética de crânio mostrou lesão heterogênea intra-axial frontal à direita, de abscesso cerebral por continuidade de sinusite.

Conclusão:

O abscesso cerebral é uma complicação rara, mas grave, da sinusite que pode se espalhar para o cérebro através de veias emissárias ou por contiguidade. A discussão de

casos e o acompanhamento de pacientes em sala de emergência clínica proporcionaram uma experiência valiosa para os acadêmicos no internato do curso de Medicina do Univag Centro Universitário, permitindo desenvolvimento de competências técnicas e científicas com a aplicação prática do conhecimento teórico que contribuiu para o diagnóstico rápido e eficaz de um caso raro de sinusite que evoluiu para abscesso cerebral. Essa experiência contribuiu significativamente para a formação dos acadêmicos, preparando-os para enfrentar desafios clínicos reais e tomar decisões informadas com base em evidências científicas.

Referências:

1. Craig JR, Cheema AJ, Dunn RT, Vemuri S, Peterson EL. Extrasinus Complications From Odontogenic Sinusitis: A Systematic Review. *Otolaryngol Head Neck Surg.* 2022;166(4):623-32.
2. Patel NA, Garber D, Hu S, Kamat A. Systematic review and case report: Intracranial complications of pediatric sinusitis. *Int J Pediatr Otorhinolaryngol.* 2016;86:200-12.

¹Professores de Clínica Médica Centro Universitário de Várzea Grande ²Residente de Clínica Médica UNIVAG e PSVG.